

Гинекологический осмотр

ОСМОТР ВЛАГАЛИЩА И ШЕЙКИ МАТКИ В ЗЕРКАЛАХ

- **Осмотр влагалища и шейки матки в зеркалах** – медицинская диагностическая процедура, предназначенная для оценки состояния слизистой влагалища и шейки матки, а также взятия мазков из влагалища.
- **Цель процедуры:** выявление заболеваний влагалища и шейки матки, а также взятие мазков из влагалища.

Алгоритм проведения осмотра

Предупредить пациентку о процедуре за 15 мин до ее начала, если исследование проводится в плановом порядке.

Обеспечение комфорта пациентки.

Доброжелательно и уважительно представиться. При необходимости собрать нужную информацию о пациентке.

Установление контакта с пациенткой.

Объяснить пациентке цель и последовательность проведения процедуры.

Соблюдение этических и юридических норм.

Получить согласие на проведение процедуры.

Соблюдение прав пациентки.

Предложить пациентке опорожнить мочевой пузырь и кишечник.

Условие процедуры.

Алгоритм проведения осмотра

Застелить кресло индивидуальной пленкой или разовой салфеткой.	Обеспечение безопасности.	инфекционной
Помочь пациентке занять нужное положение: лежа на гинекологическом кресле в положении на спине, ноги согнуты в тазобедренных и коленных суставах, и разведены.	Сведение к минимуму мышечного напряжения. Удобство проведения процедуры.	
Вымыть и осушить руки.	Обеспечение безопасности.	инфекционной
Провести гигиеническую антисептику рук, надеть перчатки.	Обеспечение безопасности.	инфекционной

Алгоритм проведения осмотра

После осмотра наружных половых органов раздвинуть левой рукой большие и малые половые губы.

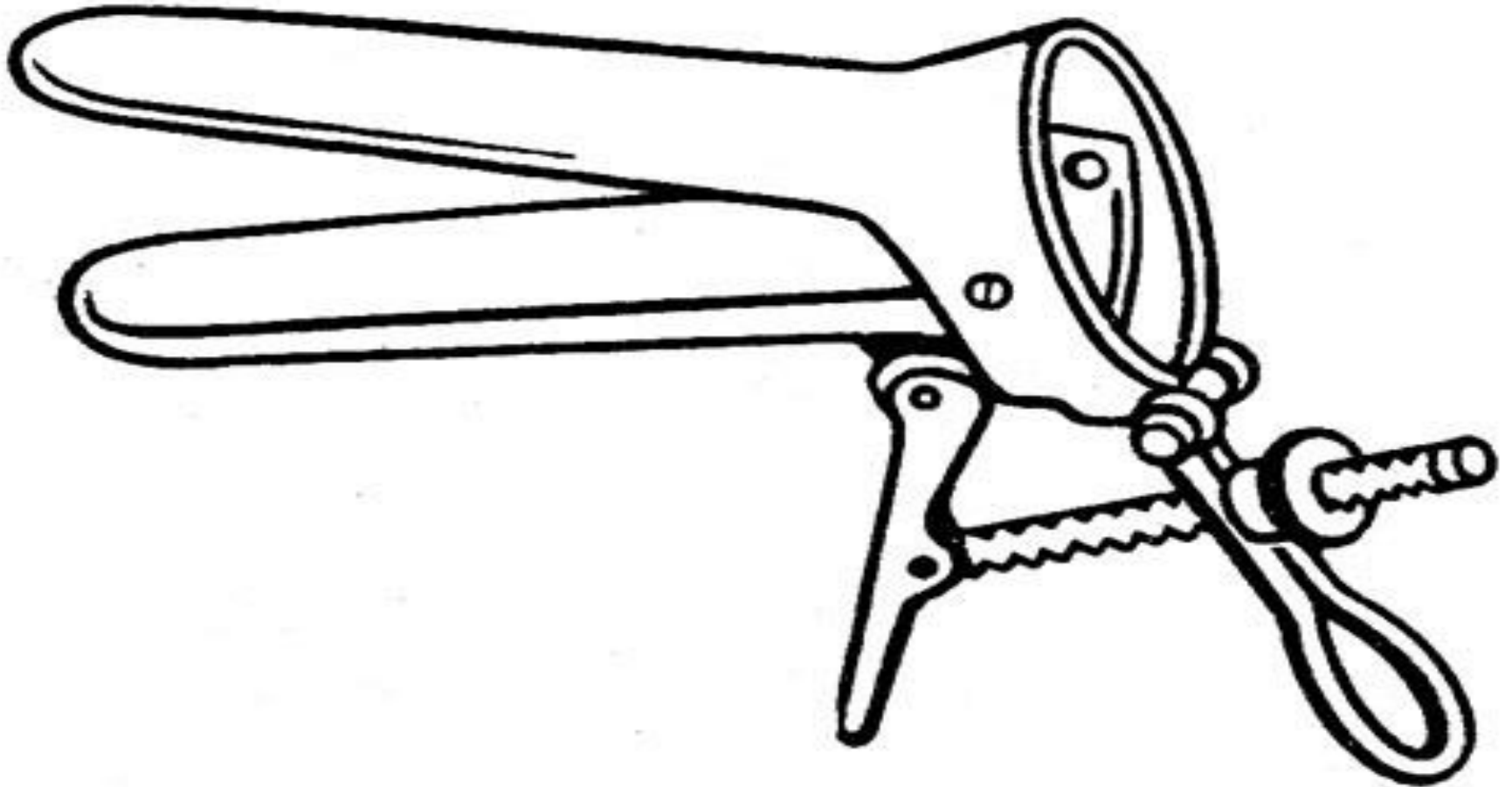
Обеспечение доступа.

Взять в правую руку сомкнутое зеркало Куско и ввести во влагалище продольно половой щели по задней стенке влагалища наполовину (в направлении вниз).

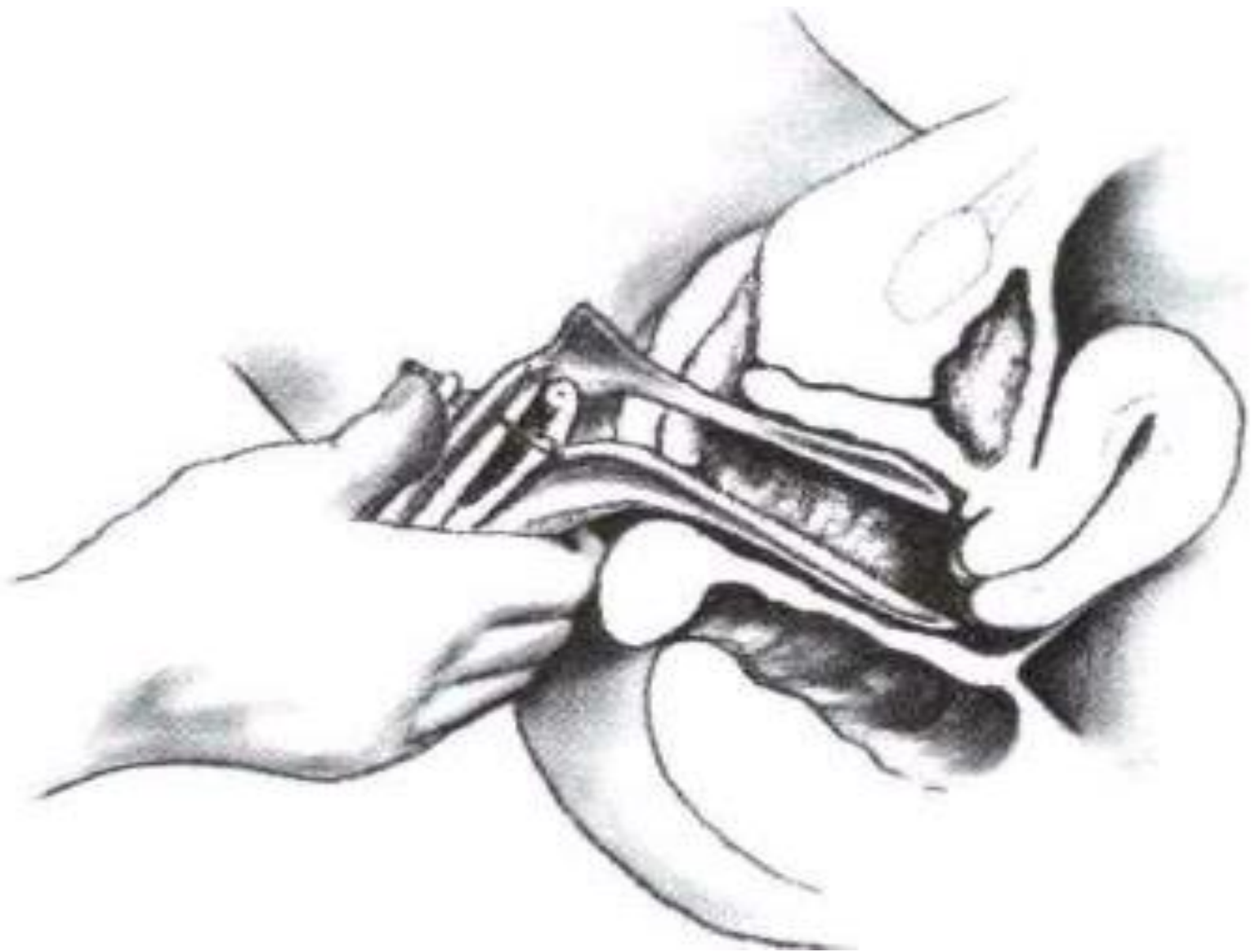
Повернуть так, чтобы одна створка была спереди, другая сзади, рукоятка зеркала – обращена вниз.

Надавить на замок, продвинуть в раскрытом виде зеркало к сводам так, чтобы видна была шейка матки (в направлении вверх), и закрепить его.

Зеркало Куско



Осмотр шейки матки в зеркалах



Алгоритм проведения осмотра

Осмотреть шейку матки.

Определить форму шейки, состояние наружного зева, положение, величину, окраску слизистой оболочки, наличие патологических процессов.

После осмотра аккуратно вывести зеркала, избегая полного замыкания створок.

При извлечении зеркал следует осмотреть стенки влагалища. Следует помнить, что при полном закрытии в боковую щель зеркала нередко попадают волосы наружных гениталий, что вызывает болевые ощущения, особенно при быстром выведении инструмента.

Предложить пациентке салфетки и разрешить одеться.

Обеспечение психологического комфорта пациентки.

Осмотреть шейку матки.

Определить форму шейки, состояние наружного зева, положение, величину, окраску слизистой оболочки, наличие патологических процессов.

Алгоритм проведения осмотра

Поместить использованное зеркало в емкость с дезинфицирующим средством.

Дезинфекция использованного инструментария.

Снять перчатки и поместить их в емкость с опасными медицинскими отходами.

Обеспечение инфекционной безопасности.

ТЕХНИКА ВЗЯТИЯ МАЗКОВ НА УГИ

Подготовить оснащение для проведения процедуры, в том числе предметное стекло (разделив его на 3 части, промаркировав «U», «С», «V».)

Обеспечение проведения процедуры без дополнительных действий.

Ввести зонд в уретру на глубину 1 - 1,5 см и аккуратно, не поранив слизистую, несколькими вращательными движениями по часовой стрелке в течение 3 – 5 секунд произвести соскоб.

Сбор материала.

Нанести полученный материал на предметное стекло, вращая зонд против часовой стрелки в зоне, маркированной буквой «U». Равномерно распределить материал тонким слоем на площади 1-2 см².

Примечание: для нанесения материала возможно использование отдельных предметных стекол.

Ввести зонд в цервикальный канал на глубину 1-2 см, и аккуратно, не поранив слизистую, несколькими вращательными движениями по часовой стрелке в течение 3 – 5 секунд произвести соскоб.

Сбор материала.

ТЕХНИКА ВЗЯТИЯ МАЗКОВ НА УГИ

Нанести полученный материал на предметное стекло, аккуратно вращая зонд против часовой стрелки в зоне, маркированной буквой «С».

Примечание: для нанесения материала возможно использование отдельных предметных стекол.

После забора материала из цервикального канала, не извлекая влагалищное зеркало браншей анатомического пинцета забрать содержимое заднего свода влагалища.

Сбор материала.

Нанести мазок на предметное стекло, осторожно, тонким слоем, не раздавливая, в зоне, маркированной буквой «V».
Извлечь влагалищное зеркало.

Примечание: для нанесения материала возможно использование отдельных предметных стекол.

Поместить использованное зеркало в емкость с дезинфицирующим средством.

Дезинфекция использованного инструментария.

ТЕХНИКА ВЗЯТИЯ МАЗКОВ НА ЦИТОЛОГИЧЕСКОЕ ИССЛЕДОВАНИЕ ПО ПАПАНИКОЛАУ

Ввести цитощетку до касания с поверхностью шейки и медленно повернуть на полный оборот.

Сбор материала.

Примечание: При наличии патологии шейки матки соскоб следует осуществить непосредственно с участка поражения

Нанести полученный материал на первое предметное стекло, аккуратно вращая зонд против часовой стрелки.

Необходимое условие манипуляции.

Примечание: Не следует намазывать материал толстым слоем — в микроскоп видны только тонкие мазки.

Ввести цитощетку в цервикальный канал на глубину 1-2 см, и аккуратно, не поранив слизистую, несколькими вращательными движениями по часовой стрелке в течение 3 – 5 секунд произвести соскоб.

Сбор материала.

Нанести полученный материал на второе предметное стекло, аккуратно вращая зонд против часовой стрелки.

Необходимое условие манипуляции.

Примечание: Не следует намазывать материал толстым слоем — в микроскоп видны только тонкие мазки.

Бимануальное вагинальное исследование

- представляет собой метод распознавания заболеваний матки, придатков, тазовой брюшины и клетчатки, определения срока беременности посредством пальпации, которая обеспечивается двумя руками: одной - введенной во влагалище и второй – размещенной на передней брюшной стенке.
- **Цель процедуры:**
выявление заболеваний матки, придатков, тазовой брюшины и клетчатки, определение срока беременности.

Бимануальное исследование

Ввести по задней стенке влагалища второй и третий пальцы правой руки.

При пальпации следует обратить внимание на объём, складчатость, растяжимость, наличие патологических процессов, опухоль, рубцы, сужения, состояние влагалищных сводов.

Положить левую руку на низ живота, правую ввести в передний свод и выяснить состояние шейки матки.

Следует определить форму шейки матки, ее консистенцию, подвижность, чувствительность при смещении

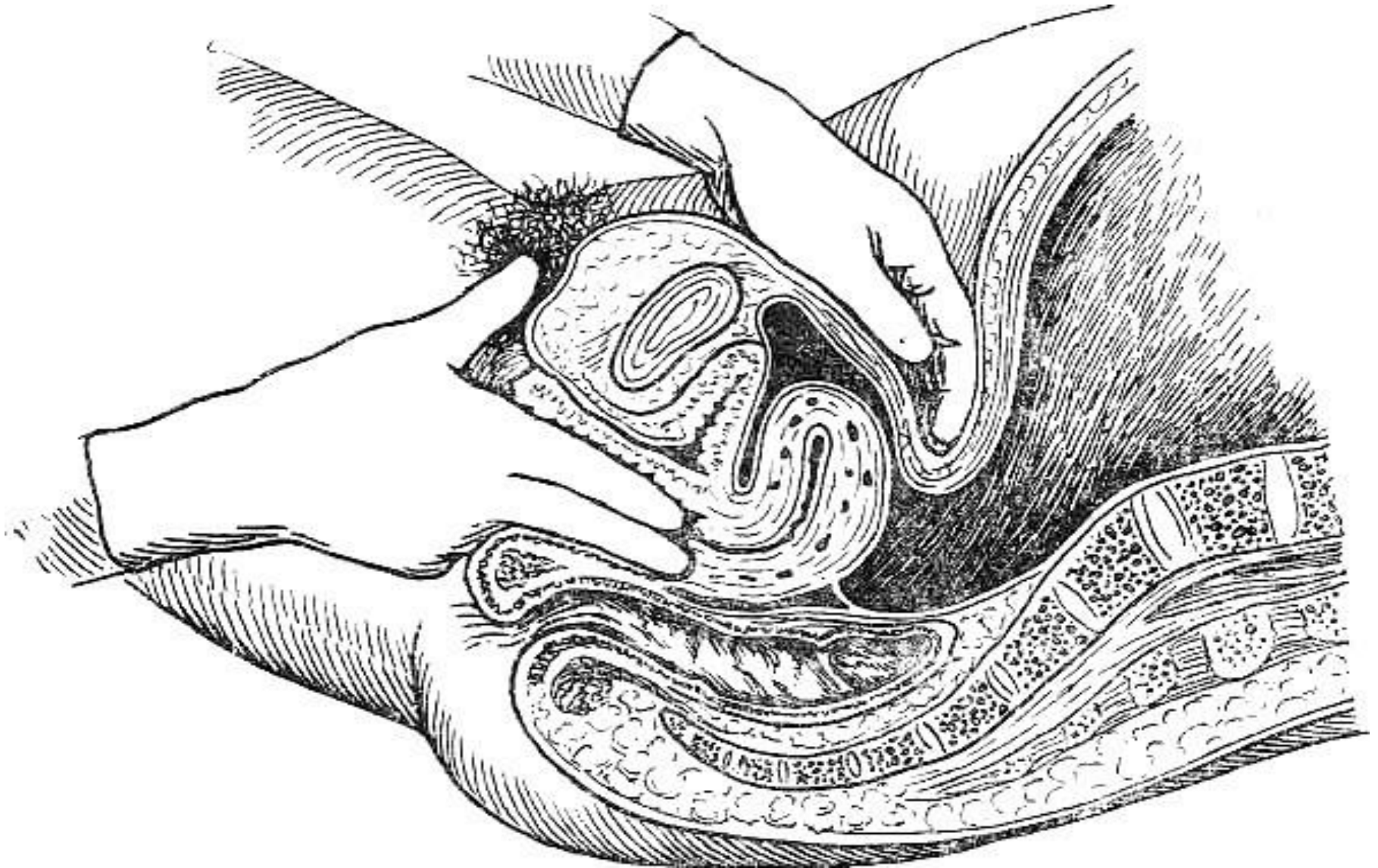
Пальцы наружной и внутренней руки сместить от углов матки к боковым поверхностям таза исследуя яичники и маточные трубы.

При пальпации придатков матки следует обратить внимание на их величину, форму, болезненность, подвижность.

Пропальпировать с помощью внутренней руки внутреннюю поверхность таза

Обратить внимание на наличие болезненности экзостозов седалищных остей, крестцовой впадины.

Бимануальное исследование



Извлекая правую руку из влагалища, внимательно ее осмотреть на наличие выделений, их характер.

Предложить пациентке салфетки и разрешить одеться.

Снять перчатки и поместить их в емкость с опасными медицинскими отходами.

Провести гигиеническую антисептику рук.

Обеспечение психологического комфорта пациентки.

Обеспечение инфекционной безопасности.

Обеспечение инфекционной безопасности.

Спасибо за внимание!